Nederlandse Richtlijn Merkelcelcarcinoom

Erasmus MC
Universitair Medisch Centrum Rotterdam
Kanker Instituut

Maastricht UMC+

ANTONI VAN LEEUWENHOEK
NEDERLANDS KANKER INSTITUUT

umcg

Op dit moment is er nog geen Nederlandse richtlijn voor behandeling van het Merkelcelcarcinoom (MCC). De basis voor dit protocol vormen dan ook de European consensus-base interdisciplinary guideline[1], de NCCN Guidelines[2] en de German Guidelines[3], aangevuld met afspraken gemaakt tijdens diverse consensusbijeenkomsten. Op 26.11.2020 vond er een eerste landelijke consensus meeting plaats van de 4 MCC expertise centra (Erasmus MC, MUMC, NKI-AVL en UMCG). Dit document reflecteert die consensus, hoewel er, met name op gebieden waar er weinig evidence is, ruimte bestaat voor lokale invulling / aanpassingen daar waar gewenst.

Inhoud

EPIDEMIOLOGIE EN ETIOLOGIE 3
STADIERING EN PROGNOSE 4
ZORGPAD 7
DIAGNOSTIEK PRIMAIRE TUMOR 7
PATHOLOGIE 8
AANVULLEND ONDERZOEK 8
BEHANDELING 9
ONBEKENDE PRIMAIRE TUMOR 12
LOKAAL/LOCOREGIONAAL RECIDIEF en METASTASEN 13
SYSTEMISCHE ZIEKTE 15
NACONTROLE 16
ZWANGERSCHAP, HORMONALE ANTICONCEPTIVA EN HORMONAL SUBSTITUTIEMIDDELEN 17
LITERATUUR ..... **Fout! Bladwijzer niet gedefinieerd.**

EPIDEMIOLOGIE EN ETIOLOGIE

Merkelcelcarcinoom is een zeldzame huidadnextumor van neuroendocriene origine. Gemiddeld zijn er 150 nieuwe gevallen per jaar in Nederland (NKR data). De incidentie steeg van 0.417 per 100.000 in 1993 naar 0.59 per 100.000 in 2016 Nederland[4]. Mediane leeftijd van diagnose is 76 jaar. De stijgende incidentie is waarschijnlijk veroorzaakt door een verouderende populatie, toegenomen UV-blootstelling en verbeterde diagnostiek en detectie. Ook immuunsuppressie (orgaantransplantatie) speelt hierbij een rol.

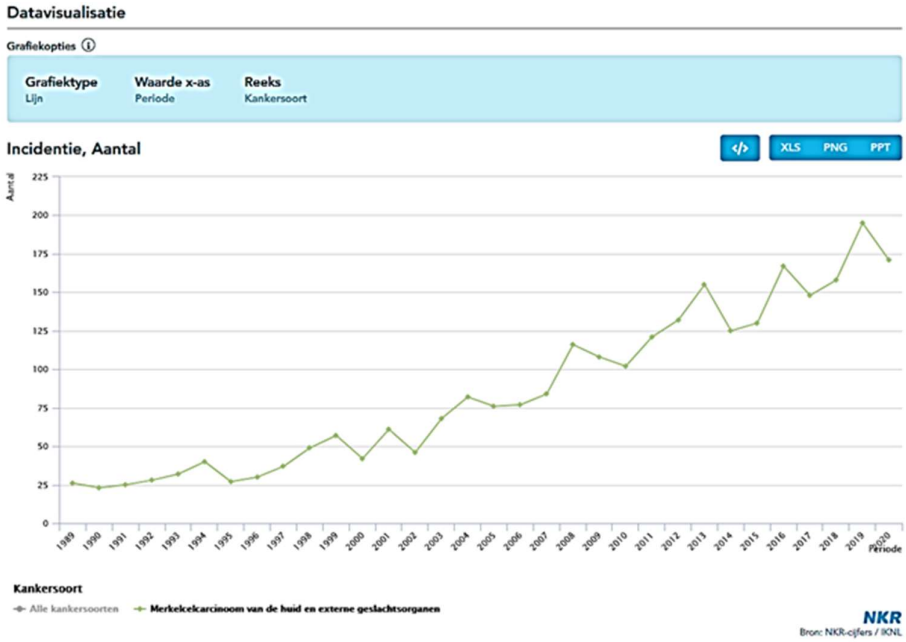

Bron : NKR

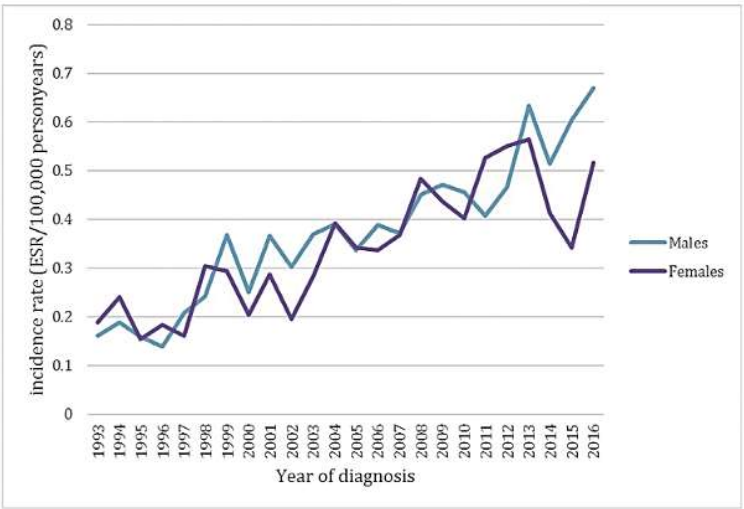

Fig 1. Merkel cell carcinoma. Incidence in The Netherlands per 100,000 inhabitants.

Bron : Uitentuis et al, JAAD 2019[4]

MCC presenteert zich meestal als een snel groeiende, solide, rood/paarse, cutane tumor met glanzend oppervlak, vaak nodulair, maar subcutane plaques worden ook gezien[5,6]. Teleangiëctastieën kunnen

aanwezig zijn, ulceratie is zeldzaam. De voorkeurslokalisaties zijn het hoofdhalsgebied (44%) en de extremiteiten (40%), op de romp en slijmvliezen komt het minder voor[4].

De tumor metastaseert naar regionale lymfklieren maar ook naar huid/subcutis (in-transit metastasen), botten, lever, longen en CZS. Het patroon van metastasering heeft gelijkenissen met datgeen ook bekend is bij het melanoom.

MCC komt vaker voor en presenteert zich op jongere leeftijd bij Hiv-geïnfecteerden en bij transplantatiepatiënten. Mogelijk speelt een merkelcel polyomavirus (MCV) een rol hierin, echter het exacte mechanisme is vooralsnog onduidelijk. Er is een associatie met plaveiselcarcinomen van de huid, M. Bowen en basaalcelcarcinomen.

STADIERING EN PROGNOSE

TNM

TABLE 2 TNM criteria and stage groupings for new 8th edition American Joint Committee on Cancer Merkel cell carcinoma staging system

	Clinical stage groups (cTNM)[a]				Pathological stage groups (pTNM)[b]		
	T	N	M		T	N	M
0	T_{is}	N0	M0	0	T_{is}	N0	M0
I	T1	N0	M0	I	T1	N0	M0
IIA	T2–3	N0	M0	IIA	T2–3	N0	M0
IIB	T4	N0	M0	IIB	T4	N0	M0
III	T0–4	N1–3	M0	IIIA	T1–4	N1a(sn) or N1a	M0
					T0	N1b	M0
				IIIB	T1–4	N1b–3	M0
IV	T0–4	Any N	M1	IV	T0–4	Any N	M1

T	N		M
Tx, primary tumor cannot be assessed	cNx, regional lymph nodes cannot be clinically assessed (e.g., previously removed for another reason, body habitus)	pNx, regional lymph nodes cannot be assessed (e.g., previously removed for another reason) or not removed for pathological evaluation	M0, no distant metastasis
T0, no primary tumor	cN0, no regional lymph node metastasis by clinical or radiological evaluation	pN0, no regional lymph node metastasis detected on pathological evaluation	M1, distant metastasis
T_{is}, in situ primary tumor	cN1, clinically detected regional nodal metastasis	pN1a(sn), clinically occult nodal metastasis identified only by sentinel lymph node biopsy	M1a, metastasis to distant skin, distant subcutaneous tissue, or distant lymph nodes
T1, primary tumor ≤2 cm	cN2, in-transit metastasis without lymph node metastasis	pN1a, clinically occult regional lymph node metastasis following lymph node dissection	M1b, lung
T2, primary tumor >2 cm but ≤5 cm	cN3, in-transit metastasis with lymph node metastasis	pN1b, clinically or radiologically detected regional lymph node metastasis, pathologically confirmed	M1c, all other distant sites
T3, primary tumor >5 cm		pN2, in-transit metastasis without lymph node metastasis	
T4, primary tumor invades fascia, muscle, cartilage, or bone		pN3, in-transit metastasis with lymph node metastasis	

[a] Clinical staging is defined by microstaging of the primary Merkel cell carcinoma (MCC) with clinical and/or radiological evaluation for metastasis

[b] Pathological staging is defined by microstaging of the primary MCC and pathological nodal evaluation of the regional lymph node basin with sentinel lymph node biopsy or complete lymphadenectomy or pathologic confirmation of distant metastasis

AJCC 8

Stage		Primary Tumor	Lymph Node	Metastasis
0		In situ (within epidermis only)	No regional lymph node metastasis	No distant metastasis
I	Clinical*	≤ 2 cm maximum tumor dimension	Nodes negative by clinical exam (no pathological exam performed)	No distant metastasis
I	Pathological**	≤ 2 cm maximum tumor dimension	Nodes negative by pathologic exam	No distant metastasis
IIA	Clinical	> 2 cm tumor dimension	Nodes negative by clinical exam (no pathological exam performed)	No distant metastasis
IIA	Pathological	> 2 cm tumor dimension	Nodes negative by pathological exam	No distant metastasis
IIB	Clinical	Primary tumor invades bone, muscle, fascia, or cartilage	Nodes negative by clinical exam (no pathological exam performed)	No distant metastasis
IIB	Pathological	Primary tumor invades bone, muscle, fascia, or cartilage	Nodes negative by pathologic exam	No distant metastasis
III	Clinical	Any size / depth tumor	Nodes positive by clinical exam (no pathological exam performed)	No distant metastasis
IIIA	Pathological	Any size / depth tumor	Nodes positive by pathological exam only (nodal disease not apparent on clinical exam)	No distant metastasis
		Not detected ("unknown primary")	Nodes positive by clinical exam, and confirmed via pathological exam	No distant metastasis
IIIB	Pathological	Any size / depth tumor	Nodes positive by clinical exam, and confirmed via pathological exam OR in-transit metastasis***	No distant metastasis
IV	Clinical	Any	+/- regional nodal involvement	Distant metastasis detected via clinical exam
IV	Pathological	Any	+/- regional nodal involvement	Distant metastasis confirmed via pathological exam
* Clinical detection of nodal or metastatic disease may be via inspection, palpation, and/or imaging				
**Pathological detection/confirmation of nodal disease may be via sentinel lymph node biopsy, lymphadenectomy, or fine needle biopsy; and pathological confirmation of metastatic disease may be via biopsy of the suspected metastasis				
***In transit metastasis: a tumor distinct from the primary lesion and located either (1) between the primary lesion and the draining regional lymph nodes or (2) distal to the primary lesion				

8th-edition-staging-chart

Prognose
De meeste recidieven of metasstasen treden op in de eerste 2 jaar. Metastasen worden gezien in de vorm van in-transit metastasen (cutaan en subcutaan), lymfkliermetastasen, en metastasen op afstand (lever, beenmerg, hersenen, longen, huid). In zeer zeldzame gevallen kan spontane remissie optreden.

Omdat MCC een ziekte is van oudere mensen, is ziekte-specifiek overlijden slechts de helft van de doodsoorzaken. Zeker bij stadium I, II MCC patiënten.

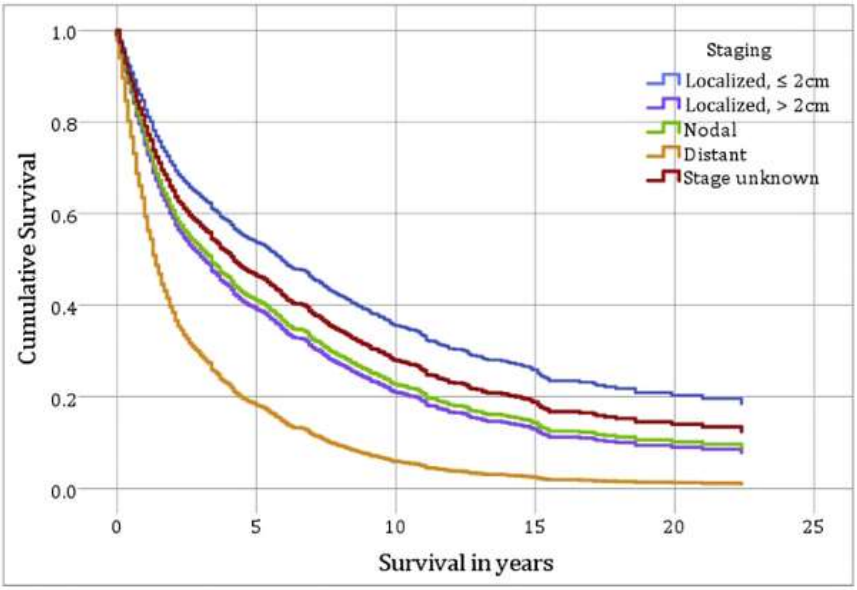

Fig 2. Merkel cell carcinoma (MCC). Survival per stage of MCC in The Netherlands 1993-2016.

Bron : Uitentuis et al, JAAD 2019[4]

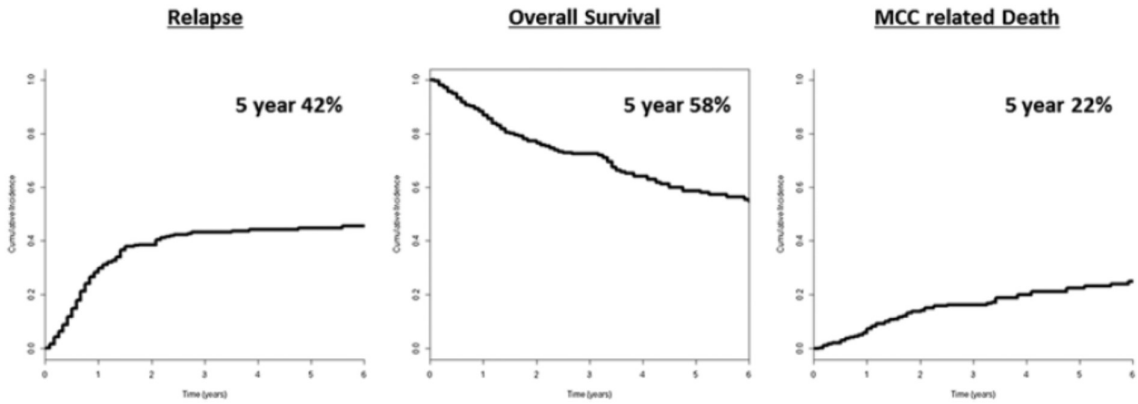

van Veenendaal et al. [7]

ZORGPAD

MCC Referentiecentra (Erasmus MC, MUMC, NKI-AVL en UMCG):

- De afdeling pathologie heeft een protocol met de juiste immunohistochemische kleuringen die vereist zijn om MCC te diagnosticeren, inclusief een platform om het Merkel Cel Polyomavirus (MCV) aan te tonen.
- Er is toegang tot echo of CT-geleide histologische biopsie
- Er is een MRI beschikbaar
- Er is toegang tot een afdeling nucleaire geneeskunde die over een PET/CT scan beschikt en in staat is om een sentinel node procedure voor te bereiden met lymfoscintigram en SPECT-CT.
- Een MCC referentiecentrum heeft tenminste twee internist-oncologen met aantoonbare specifieke ervaring in immunotherapie.
- Behandeling met immunotherapie van patiënten met een niet-resectable en/of gemetastaseerd MCC vindt alleen plaats in een referentie centrum.
- Er is een multidisciplinair MDO voor MCC patiënten voor het bespreken van diagnostisch- en behandelplan dat tenminste bestaat uit: chirurg-oncoloog, internist-oncoloog, dermatoloog, hoofd-hals chirurg, radioloog en/of nucleair geneeskundige, radiotherapeut-oncoloog, patholoog, casemanager en eventueel andere verpleegkundigen. Indien nodig ook een plastisch chirurg.
- Dit MDO vindt tenminste één keer per 2 weken plaats.
- Alle patiënten worden vóór initiële behandeling besproken ter bepaling van het beleid.
- Alle patiënten worden ook ná operatieve behandeling besproken ter bepaling van aanvullende systemische behandeling en/of radiotherapie.
- Patiënten worden opnieuw besproken bij recidief dan wel gemetastaseerde ziekte.
- Er worden per jaar tenminste 25 unieke patiënten met MCC in het MDO besproken.
- Operaties worden uitgevoerd door een gecertificeerd chirurg-oncoloog of hoofd-hals chirurg of dermatoloog met oncologische & chirurgische expertise.
- Het besluit over radiotherapeutische en/of systemische behandeling, inclusief de instelling waar deze wordt gegeven, vindt plaats in overleg met het referentiecentrum.
- Het in dit MDO geformuleerde advies voor diagnostiek en therapie (inclusief de instelling waar de therapie plaatsvindt) is bindend.
- Er wordt gestreefd om de behandeling binnen 6 weken na diagnosestelling te initiëren.

Algemene ziekenhuizen:

- Alle MCC patiënten dienen vóór behandeling te worden besproken met het referentiecentrum ofwel wordt besloten patiënten voor een eerste advies te verwijzen naar het referentiecentrum.
- In geval van lokaal recidief of metastasen dient er gedocumenteerd overleg met een referentiecentrum plaats te vinden.

DIAGNOSTIEK PRIMAIRE TUMOR

Klinische foto

Ten behoeve van correlatie van pathologie met kliniek, allereerst de verdachte laesie met een klinische foto vastleggen.

De diagnose wordt altijd vastgesteld op histopathologische eigenschappen. Weefsel hiervoor wordt verkregen middels een (stans)biopt of een primaire diagnostische excisie met een krappe marge. Een diagnostische excisie vindt plaats tot in de subcutis en bij vaststelling van de richting dient rekening te worden gehouden met het kunnen sluiten van een eventuele latere mogelijke re-excisiewond.

Cutane afwijkingen kunnen met een stansbiopt van tenminste 4 mm beoordeeld worden op de ziekte entiteit. Subcutane afwijkingen kunnen met (echo/CT-geleide) histologische biopten van 16 Gy goed beoordeeld worden.

Ook bij verdenking op locoregionale kliermetastasen is de diagnostische benadering van de suspecte primaire huidlaesie in wezen dezelfde: een (stans)biopt of krappe diagnostische excisie. In het geval van verdenking op satellieten of in-transitmetastasen kan men een biopsie nemen van één van deze laesies ter verificatie van de diagnose. Uiteraard is het advies om een cytologische punctie van verdachte lymfklier(en) te laten verrichten.

PATHOLOGIE

Aanbevelingen richtlijnen

Pathologieverslag van de primaire tumor dient minimaal te bevatten:

- diameter tumor
- perifere en diepe marges
- lymf-angio invasie
- extracutane uitbreiding naar bot, spierfascie of kraakbeen
- Immunohistochemie: CK20, neuroendocriene markers (uitgebreider panel op indicatie)
- Bepaling van Merkelcel Polyomavirus (MCV) status op indicatie
- Overweging: vermelding tumorsatellieten (eventueel volgens definitie van het melanoom, hoewel hier formeel ook geen evidence voor, maar wel iets wat wij vaker zien en denk ik wel relevant is)
- Vermelding differentiaal diagnose, indien geen onderscheid kan worden gemaakt tussen primair Merkelcelcarcinoom of metastase van neuro-endocrien carcinoom.

Consensus:

- Aanvraagformulier pathologie: bij het inzenden van materiaal voor histopathologisch onderzoek dienen de volgende gegevens op het aanvraagformulier te worden vermeld:
    - lokalisatie van de laesie
    - summiere beschrijving van de laesie
    - klinische diagnose
    - aard van de ingreep
    - excisiemarge
    - plaats van de markering (indien gemarkeerd)
    - vraagstelling
- Verslag als hierboven.
- Indien de excisie elders is verricht, dient er altijd een revisie aangevraagd te worden ter:
    1) Bevestiging diagnose merkelcelcarcinoom.
    2) Bevestiging diameter tumor
    3) Mogelijkheid om re-excisie en/of sentinel node materiaal histopathologisch te vergelijken met de originele tumor.
- Wanneer het pathologisch-anatomisch verslag bekend is, is de hoofdbehandelaar verantwoordelijk voor het vastleggen van de diagnose (locatie, diameter en pT stadium) in de voorgeschiedenis (ook in het EPD).

AANVULLEND ONDERZOEK

Aanbevelingen uit richtlijnen

- Na vaststellen van de diagnose dient een totale huidinspectie door een dermatoloog verricht te worden (kans op andere metachrone huidmaligniteiten).
- Baseline serum NSE + LDH bij iedere patiënt
- Echografie van regionale lymfeklier stations ter overweging bij stadium I/II patiënten preoperatief

- PET-CT vanaf stadium II als baseline imaging
- MRI hersenen alleen op indicatie (klachten of bij stadium IV)

	NSE + LDH	Echo regionale lymfeklieren*	PET-CT
Stadium I	X	X	
Stadium II	X	X	X
Stadium III	X		X
Stadium IV	X		X

**Ter overweging*

BEHANDELING

Therapeutische (re-)excisie

Aanbeveling uit richtlijnen
Er is geen sluitende evidence in de literatuur over optimale (veiligheidsmarges) bij MCC.

Consensus

- De chirurgische resectie is gericht op het histologisch radicaal verwijderen van de tumor.
- Excisiemarge op de huid aantekenen. Indien het met de meting van de gamma probe interfereert, kan de (re-)excisie ook eerst plaatsvinden en de SN daarna
- Er wordt geadviseerd om bij de therapeutische re-excisie van een merkelcelcarcinoom een marge van 1 cm normale huid rondom het litteken aan te houden.
- Diepte van de excisie: er zijn in de literatuur geen data beschikbaar die aangeven tot hoe diep de excisie moet plaatsvinden. De werkgroep adviseert de therapeutische (re-)excisie tot aan de onderliggende fascie te verrichten. Tevens is het advies de fascie te exciderен wanneer de subcutis dun is of de afstand tussen het Merkel cel carcinoom en de fascie beperkt is. Ook indien bij de diagnostische excisie de fascie *à vue* is geweest, is het advies deze te verwijderen.
- Sluiten of bedekken van het defect: vanuit cosmetisch en functioneel oogpunt verdient primair sluiten van het defect de voorkeur. Meestal is dat mogelijk. Zo nodig wordt de huid over enige afstand ondermijnd om dit te bewerkstelligen. Indien primaire sluiting niet mogelijk is, kan gebruik worden gemaakt van een vrij huidtransplantaat. In uitzonderlijke gevallen (op cosmetisch of functioneel belangrijke plaatsen) is een lokale weefselverplaatsing soms een optie, echter dit heeft niet de voorkeur omdat het de controle op locoregionale recidieven bemoeilijkt.
- Moh's chirurgie is een geaccepteerd alternatief alleen bij speciale locaties wanneer een ruime excisie cosmetisch of functioneel bezwaarlijk is.
- Pathologie (re-)excisie: 1 blokje indien primaire excisie radicaal was. Indien niet radicaal of in geval van een (stans-)biopt: gehele tumor/litteken onderzoeken.

Irresectabele of inoperabele ziekte:
Inoperabel: Indien geen lokale resectie van de primaire tumor kan worden verricht (bijvoorbeeld vanwege ernstige co-morbiditeit) is primaire radiotherapie een goed alternatief.

Irresectabel Bij fitte patiënten en (functionele) irresectabele situatie kan een inductie behandeling met chemotherapie, radiotherapie, immunotherapie, chemoradiatie of ILP overwogen worden. Bij een goede response op de inductie behandeling kan later alsnog een chirurgische resectie van de rest tumor overwogen worden.

Sentinel Node / Schildwachtprocedure (SN/SWK)
Aanbevelingen uit richtlijnen

- Er zijn geen gerandomiseerde studies die aantonen dat het verwijderen van een SN of het verrichten van een completerende klierdissectie / radiotherapie bij een positieve SN een overlevingsvoordeel biedt.
- Toch wordt er geadviseerd om, indien mogelijk, een schildwachtklierprocedure te verrichten bij patiënten met een primair merkelcelcarcinoom voor de volgende redenen:
    - De aanwezigheid van micrometastasering in de schildwachtklier is een belangrijke indicator van de prognose voor patiënten, maar ook voor wetenschappelijk onderzoek
    - Adjuvante immuun checkpoint blokkade (studies) nu en in de toekomst een rol kunnen gaan krijgen.
    - Als de SN negatief is kan er afgezien worden van regionale radiotherapie.
- Indien re-excisie al is gedaan, adviseert men om geen SNP meer te verrichten omdat de betrouwbaarheid van de uitslag dan onduidelijk is.

Stellingen:

1. Wel of geen SN verrichten?

6 voor, 2 tegen, 2 geen mening

2. Wel of geen radiotherapie op klierstation als SN niet is verricht (Nx)?

2 voor, 8 tegen, 0 geen mening

Consensus
Sentinel Node operatietechniek: preoperatieve probe-meting sentinel node(s) ter bepaling van incisie. Indien er goed signaal met gamma probe wordt gehoord, is er geen noodzaak tot het gebruik van patent blauw, anders wel. In dat geval: langs gehele lengte van biopsiewond intracutaan beiderzijds patent blauw toedienen, in totaal 1 ml. Niet subcutaan. Enige minuten masseren in de richting van het klierstation. Bij het hoofd-hals gebied wordt er gebruik gemaakt van een hybride fluorescente tracer en geen patent blauw.

Na verwijderen van de sentinel node(s) palpatie van het wondgebied. Suspecte klieren worden verwijderd. Tweede-echelonklieren worden niet verwijderd. Sentinel nodes op vreemde plaatsen (geen officiële klier basins) worden altijd verwijderd, behalve indien ze in het mediastinum of retroperitoneaal liggen. De wond wordt vanaf de bodem in lagen gesloten.

Excisiemarge op de huid aantekenen en re-excisie met marge verrichten. Indien het met de meting van de gamma probe interfereert, kan de re-excisie ook eerst plaatsvinden en de SN daarna.

Pathologie schildwachtklier
Aanbevelingen uit richtlijnen

- Er wordt geadviseerd om geen peroperatief vriescoupe-onderzoek of peroperatieve cytologische beoordeling van de preparaten van de schildwachtklier te doen.
- Er wordt geadviseerd om de schildwachtklier in toto te fixeren en volledig voor histopathologisch onderzoek te verwerken.

- Er wordt geadviseerd om een kleine schildwachtklier te halveren en om grotere klieren, met een dikte > 4mm, te lamelleren parallel aan deze centrale snede.
- Er wordt geadviseerd om per paraffineblokje ten minste drie niveaus te onderzoeken, inclusief immunohistochemie van elk van de niveaus. Optioneel: zes niveaus met een afstand van 50 µm (in aansluiting op de EORTC-richtlijn melanoom).
- Er wordt geadviseerd om, in aanvulling op de HE kleuring een immunohistochemisch onderzoek van schildwachtklieren bij merkelcelcarcinoom uit te voeren.
- Er wordt geadviseerd om in de conclusie van het pathologieverslag van de schildwachtklier de diameter van de grootste tumordepositie te vermelden. Ook wordt eventuele extranodale uitbreiding van een metastase vermeld.

Consensus
- Uitsnijden SN als bij melanoom:
- Sentinel node procedure zoals bij melanoom (alleen melanoom IHC markers vervangen met Ker20 en neuroendocriene marker)
- Verslag bevat minimaal:
    - Aantal verwijderde klieren
    - aantal klieren met metastasen merkelcelcarcinoom
    - maximale diameter metastase(n) (volgens de Rotterdam criteria)
    - optioneel: lokalisatie metastase(n) (volgens de Dewar criteria)
- De hoofdbehandelaar dient de N status (N1a-b-N2) in te voeren in de voorgeschiedenis op het voorblad van het EPD van de patiënt. SN tumor burden dient daarbij ook vermeld te worden.

Adjuvante radiotherapie
Aanbeveling uit de richtlijnen
- MCC is een radiosensitieve tumor
- Gebrek aan prospectieve data.
- Aanwijzingen vanuit literatuur:
    - Adjuvante RT na chirurgie → verbeterde locoregionale controle (LCR) en overall survival (OS)
        - Effect lokaal en klierregio moeilijk uit elkaar te halen
        - Bij primaire laesies < 1 cm beperkt effect
        - Na lymfeklier dissectie: multipele klieren (≥ 2) en/of extracapsulaire extensie (ECE)
    - Electieve RT van lymfeklieren → verbeterde regionale controle

Consensus
<u>Indicatie RT</u>

Primaire tumor:

Geen adjuvante RT:
- T1 < 1 cm, R0 en geen negatieve factoren (zoals bijvoorbeeld angio-invasie)
- T1 < 1 cm, R1, waarbij een re-excisie makkelijk te doen is

Adjuvante RT:
- In principe altijd vanaf T1 > 1 cm of < 1 met negatieve factoren (zoals bijvoorbeeld angio-invasie of R1 en re-excisie door locatie niet mogelijk is).

Regionaal:

- Er is indicatie voor regionale bestraling bij meerdere pathologische macroscopische lymfeklieren (≥2) en/of extracapsularie extensie na klier dissectie.
- Bij een positieve sentinel node zonder aanvullende klierdissectie kan regionale RT in het multidisciplinaire team overwogen worden ten behoeve van regionale controle (Hruby 2019), maar er zijn geen data waaruit blijkt dat radiotherapie na positieve sentinel node een verbetering van de overall survival geeft[8].
- Bij een onbehandeld cN0 drainerend klierstation is het risico op aangedane klieren toch 15% en neemt toe in functie van de tumor diameter en dikte, alsmede bij agressieve PA karakteristieken zoals lymfangio invasie, tumor infiltrating lymfocites en mitotic rate. Regionale radiotherapie kan in het multidisciplinaire team overwogen worden ten behoeve van regionale controle (Jouary 2012), maar er zijn geen data waaruit blijkt dat electieve radiotherapie een verbetering van de overall survival geeft[9].

<u>RT dosis (in 2 Gy fracties)</u>
Primaire tumor:
- Radicaal : 50 Gy
- Microscopisch irradicaal: (56-)60 Gy*
- Macroscopisch irradicaal: (60-)66 Gy*

Klierregio's:
- Postop indicatie na radicale KD: 50 Gy
- Postop indicatie na microscopisch irradicale KD: (56-)60 Gy*
- N+ niet operabel, of macroscopisch irradicale KD: (60-)66Gy*

*: Bij risico op toxiciteit kan voor de lagere bestralingsdosis gekozen worden. Bijvoorbeeld in de axilla en inguinaal waar risico op oedeem aanwezig is.

<u>Marges RT</u>
Primaire tumor: ruime marges waar mogelijk (3 - 5 cm) rond de primaire lokalisatie.

Inoperabel: Indien geen lokale resectie van de primaire tumor kan worden verricht (bijvoorbeeld vanwege ernstige co-morbiditeit) is primaire radiotherapie een goed alternatief qua behandeling.

ONBEKENDE PRIMAIRE TUMOR

Aanbeveling uit de richtlijnen
Soms wordt de diagnose merkelcelcarcinoom gesteld op basis van een aangedane lymfklier dan wel een afstandsmetastase, zonder dat er een primaire tumor wordt gevonden. De incidentie van onbekende primaire tumoren bij merkelcelcarcinoom varieert in de literatuur van 1,8 tot 32 % van alle gevallen. In deze gevallen kan het merkelcelcarcinoom spontaan in regressie zijn gegaan, of de primaire tumor is in de lymfklier ontstaan. Er zijn enkele publicaties waarin de patiënten met een stadium IIIB merkelcelcarcinoom bij een onbekende primaire tumor een betere prognose hebben dan bij bekende primaire tumor.

Consensus
- Bij metastase merkelcelcarcinoom met onbekende primaire tumor wordt altijd een totale huidinspectie door de dermatoloog verricht.
- Bij deze patiënten wordt altijd preoperatief een PET-CT verricht.

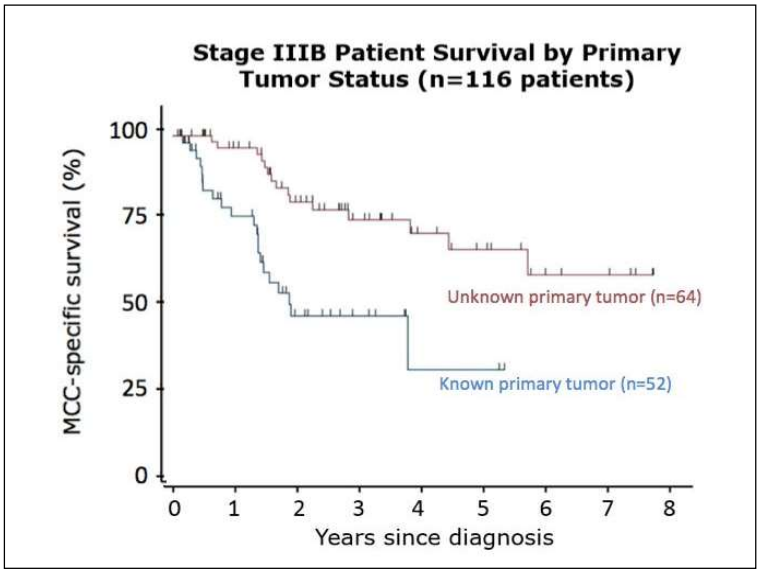

(http://merkelcell.org/staging/)

LOKAAL/LOCOREGIONAAL RECIDIEF en METASTASEN

Aanbevelingen uit richtlijn

- Lokale recidieven, satellietmetastasen, in-transitmetastasen en regionale lymfekliermetastasen worden in opzet curatief behandeld door middel van een resectie.
- Geïsoleerde ledemaatperfusie is een goede therapeutische optie indien resectie niet mogelijk is en de afwijkingen beperkt zijn tot een ledemaat[10].
- Inoperabel: Indien geen lokale resectie van lokaal recidief, satelliet, in-transit of regionale lymfekliermetastase kan worden verricht (bijvoorbeeld vanwege ernstige co-morbiditeit) is primaire radiotherapie een goed alternatief qua behandeling, indien er sprake is van oligo-ziekte.
- Bij lokaal recidieven, satellietmetastasen, in-transitmetastasen en regionale lymfekliermetastasen die niet meer (zinnig) chirurgisch curatief verwijderd kunnen worden (bulky en/of niet-oligo ziekte en/of snel recidiverend) en waar radiotherapie of ILP niet (meer) mogelijk is, is systeem therapie (chemotherapie of immunotherapie) te overwegen.

Consensus

Lymfklierdissectie

Indicatie lymfklierdissectie:

Door middel van pathologie bewezen kliermetastase merkelcelcarcinoom.

- Metastase in SN: er zijn geen data waaruit blijkt dat een aanvullende klierdissectie na positieve sentinel node een verbetering van de overall survival geeft.
- Bij patiënten met een klinisch detecteerbare kliermetastase (zonder aanwijzingen voor afstandsmetastasen) wordt een therapeutische klierdissectie aangeraden. De uitgebreidheid van de kliermetastasering bepaalt de uitgebreidheid van de dissectie. Een alternatief is primaire radiotherapie van het klierstation (met name bij patiënten met ernstige co-morbiditeit en hoogbejaarde patiënten).
- Liesklierdissectie:
    - Er kan worden volstaan met een inguinale LKD, tenzij de PET-CT iliacale betrokkenheid toont.
- De uitgebreidheid van de therapeutische halsklierdissectie wordt bepaald door het lymfedrainage patroon, en dat wordt bepaald door de locatie van de primaire tumor: als deze voor de

waterscheiding (oor-kruin-oor) is gelokaliseerd, wordt een parotidectomie met selectieve nekdissectie gedaan (I-IV). Indien gelokaliseerd op de waterscheiding, wordt een parotidectomie met RMND (I-V) gedaan. Indien het primaire MCC achter de waterscheiding gelegen is, wordt alleen een RMND (level II-V) gedaan met daarbij op indicatie een retroauriculaire uitruiming met zo nodig suboccipitale dissectie (zie ook Veenstra, Klop et al 2011[11]). Deze behandelrichtlijn kan op indicatie (leeftijd, comorbiditeit, aantal en locatie positieve klieren) worden aangepast.

- In de oksel wordt steeds een complete klierdissectie verricht (bergniveau I, II, III). Meestal zullen hierbij de nervus pectoralis medialis, de nervus thoracicus longus, de nervus thoracodorsalis en de arteria en vena subscapularis kunnen worden gespaard. Bij uitgebreide kliermetastasering in de axilla kan de musculus pectoralis minor met het preparaat mee worden verwijderd. Uitbreiding van metastasering naar supraclaviculair geschiedt via de klieren die ventraal en dorsaal van de vena axillaris gelegen zijn. Ook deze kunnen mede worden verwijderd.
- OKD: top markeren
- Liesklierdissecties: altijd inguinale top en/of iliacale top markeren. De obturatorius klieren en/of Cloquet klier separaat aan te leveren.
- Halsklierdissecties: de levels markeren
- PA aanvraag moet vermelden voor welke indicatie (SN / Palpabele ziekte) en welke ingreep (klierbassin, zijdigheid) verricht is, waar de markering(en) zijn en of er peroperatieve bijzonderheden gezien zijn.
- De operateur dient de operatie in te voeren in de voorgeschiedenis op het voorblad van de patiënt in het EPD.

Pathologie lymfklierdissectie

Er wordt geadviseerd om zoveel mogelijk alle lymfeklieren in te sluiten, waarbij de clinicus op de pathologie-aanvraagbrief de regio's van de klierdissectiepreparaten (hals, oksel of lies) en de zijdigheid vermeldt.

Er wordt geadviseerd om in de diagnosetekst van het pathologieverslag te vermelden:

- de aard en zijdigheid van het lymfeklierdissectiepreparaat;
- het aantal positieve en het totaal aantal onderzochte lymfeklieren, en zo mogelijk de locatie van de positieve klieren per regio;
- de aan- of afwezigheid van kapseldoorgroei / extranodale tumoruitbreiding;
- de aan- of afwezigheid van merkelcelcarcinoom in de chirurgische snijvlakken.

Behandeling in-transit metastasen

- Bij beperkt aantal en grootte in-transit metastasen streven naar een excisie met tenminste 2 mm marge. Indien minder marge, maar toch radicaal verwijderd, is er geen noodzaak tot re-excisie.
- Indien er sprake is van een (focaal) irradicaal verwijderde in-transit metastase→ indien mogelijk overwegen om een re-excisie verrichten. In overleg met patiënt en operateur kan eventueel ook voor een expectatief beleid gekozen worden.
- PET-CT preoperatief verrichten
- Er is geen plaats voor re-SNP bij in-transit metastasen.
- Inoperabel: Indien geen lokale resectie van lokaal recidief, satelliet, in-transit of regionale lymfekliermetastase kan worden verricht (bijvoorbeeld vanwege ernstige co-morbiditeit) is primaire radiotherapie een goed alternatief qua behandeling, indien er sprake is van oligo-ziekte.
- Bij lokaal recidieven, satellietmetastasen, in-transitmetastasen en regionale lymfekliermetastasen die niet meer (zinnig) chirurgisch curatief verwijderd kunnen worden (bulky en/of niet-oligo ziekte en/of snel recidiverend) en waar radiotherapie of ILP niet (meer) mogelijk is, is systeem therapie (chemotherapie of immunotherapie) te overwegen.

Isolated Limb Perfusion (ILP) – lokale protocol kan afwijken[10]
Het is lastig om te bepalen wanneer iemand voor een perfusie in aanmerking komt (na reeds diverse excisie) daar de biologie van de ziekte sterk kan verschillen per patiënt. De keuze dient gebaseerd te worden op de biologie en het beloop van de recidieven evenals de conditie en draagkracht van de patiënt. ILP vindt in Nederland plaats in de volgende centra: Erasmus MC, NKI-AVL en UMCG.

- De voorkeur gaat uit naar altijd zo distaal mogelijk te perfunderen (bijv. ziekte op onderbeen: femorale perfusie ipv inguinaal of iliacaal)
- Indien mogelijk de voetzool / hiel / enkel excluderen van ILP
- Re-perfusie is zinvol en ook mogelijk via dezelfde toegang, indien goede en duurzame response op eerdere perfusie.
- Bij een iliacale re-perfusie verdient het wel de voorkeur om exposure te verkrijgen via een mediane laparotomie.
- Perfusie-medicatie:
    - In principe met Melfalan gecombineerd met TNF-α
    - dosering TNF- α bij perfusie merkelcelcarcinoom: been 2 mg/L, arm 1 mg/L
    - dosering Melfalan: been 10 mg/L (-10% bij ♀/obesitas) , arm 13 mg/l (-10% bij ♀/obesitas)
- Na perfusie 6 weken Fraxodi 0,6 ml ter preventie van veneuze trombose.
- Altijd preoperatief bespreken in MDO

SYSTEMISCHE ZIEKTE

Systemische therapie
Alle stadium IV MCC patiënten dienen ten minste 1 maal besproken te worden met een expertise centrum, in een MDO, zoals boven gedefinieerd. Immunotherapie wordt alleen gegeven in de 4 referentiecentra.

Merkelcelcarcinoom is een zowel chemo- als immunotherapie sensitieve tumor. De systemische behandelingen voor stadium IIIC (irresectabel) en IV merkelcelcarcinoom avelumab, danwel cisplatin of carboplatin met etoposide. Andere vormen van immunotherapie zijn in Nederland nog niet geregistreerd voor deze indicatie. Gezien de beschikbare literatuur is er op dit moment geen consensus welke systeem therapie de eerste voorkeur heeft, bij contra-indicatie voor chemotherapie zal voor immunotherapie en vice-versa worden gekozen

Data uit een retrospectieve studie toonde dat er een circa 75% response kans is bij chemotherapie voor stadium IV MCC. Echter, de resistentie ontstaat ook snel met een mediane PFS van slechts 3 maanden[12].

Uit de Javelin studie, 2e lijns of hogere behandeling met avelumab, een anti-PD-L1 antilichaam, bleek de effectiviteit met een response kans van 32% in een cohort van 88 patiënten, die progressief waren na chemotherapie behandelingen[13]. Langere follow-up toonde dat deze responses vaak duurzaam zijn[14]. Ook eerstelijns behandeling bleek effectief en veilig met zelfs een hogere response kans van circa 62%[15]. Dit werd ook bevestigd met de prospectieve registry data uit Nederland met een response kans van circa 57%, zowel eerste als 2^{e} lijn[16].

Bij stabiele ziekte, partiele of complete response wordt geadviseerd om 1 jaar behandeling met immunotherapie te voltooien, indien mogelijk qua toxiciteit. Na 1 jaar behandeling (of indien er eerder gestopt moet worden vanwege toxiciteit): PET-CT. Indien er geen PET-avide ziekte meer wordt gezien, wordt geadviseerd de behandeling te staken. Bij clinical benefit (stabiele ziekte, partiele of complete response), maar nog steeds PET-avide laesie(s): punctie of biopt overwegen. Bij oligo-ziekte, kan lokale therapie op rest laesie(s) overwogen worden. Bij meer dan oligo ziekte, maar wel clinical benefit, doorgaan met avelumab.

Consensus:

- Iedere stadium IV merkelcelcarcinoom patiënt wordt besproken in een MDO in een expertisecentrum.
- Waar mogelijk patiënten in studieverband behandelen.
- Immunotherapie vindt alleen plaats in de 4 referentie centra

Radiotherapie bij stadium IV
Aanbeveling uit richtlijnen

- Voor oligo metastasering/progressie kan stereotactische radiotherapie overwogen worden, zowel intra- als extra-cranieel.
- Bij uitgebreide stadium IV is voor klachten gevende metastasen een korte gehypofractioneerde bestraling zinvol.

NACONTROLE

Aanbeveling uit richtlijn
Er zijn geen studies naar de optimale follow up bij merkelcelcarcinoom. De adviezen in de diverse richtlijnen lopen uit elkaar.

Consensus
Schema
Follow up van merkelcelcarcinoom vindt plaats volgens onderstaand schema:

Stadium I en II:
1^{e} consult na 3 maanden bij Hoodbehandelaar/VS/PA en/of alternerend met medebehandelaar (bijvoorbeeld hoofd-hals chirurg, radiotherapeut, dermatologie, etc.). Eerste keer met aandacht voor instructies voor zelfonderzoek.
1^{e} en 2^{e} jaar iedere 6 maanden (mag alternerend tussen hoofd/mede-behandelaar, VS en/of PA).
3^{e}-5^{e} jaar iedere 12 maanden
Radiotherapeut: 3 maanden na RT en daarna op indicatie
Huid controles door dermatologie: iedere 6 – 12 maanden

Stadium III
1^{e} en 2^{e} jaar iedere 3 maanden (hoofd/mede-behandelaar, VS en/of PA) + halfjaarlijks diagnostische CT-(hals)/thorax/abdomen of PET-CT.
3^{e}-5^{e} jaar iedere 6 maanden (hoofd/mede-behandelaar, VS en/of PA)
Radiotherapeut: 3 maanden na RT en daarna op indicatie
Huid controles door dermatologie: iedere 6 – 12 maanden

Stadium IV
De eerste 2 jaar minimaal 3 maandelijks met imaging vanaf staken immunotherapie.
Ook weer huidcontroles door dermatologie na staken immunotherapie: iedere 12 maanden.

Aan alle patiënten bij wie een MCC wordt gediagnosticeerd zal een vroegsignaleringslijst worden uitgereikt ter opsporing van ziekte-gerelateerde psychosociale problematiek 3-6 maanden na behandeling. Indien noodzakelijk / gewenst zal patiënt op grond van de ingevulde gegevens voor verdere begeleiding worden verwezen naar de afdeling Psychosociale Zorg van het Oncologie-centrum.

Tumormarker NSE
NSE wordt toegepast als tumormarker bij gemetastaseerd NEC om therapie-effect te monitoren en kan mogelijk ook voor MCC gebruikt worden. Specificiteit en sensitiviteit zijn voor MCC niet bekend, maar bij andere vormen van NEC ook beperkt. Het is, net als S100, een foutgevoelige bepaling, waarbij hemolyse voor een fout positieve waarde kan zorgen.

Bij iedere controle (en ieder stadium MCC) deze waarde bepalen.

De optimale referentie waarde is < 18.2 microgram/L (µg/L)[17]

Bij verhoging, 1 week later opnieuw prikken, bij opnieuw verhoging, beeldvorming overwegen.
Het is bekend dat bepaalde aandoeningen (bijvoorbeeld reuma) een verhoogde NSE waarde kunnen veroorzaken.

Rol CT en PET-CT (FDG en FLT)
- Er is onvoldoende literatuur over de rol van CT of PET-CT in de follow up na MCC.
- De aanbevelingen zijn dan ook gebaseerd op consensus.
- Er wordt aanbevolen om patiënten met stadium III en IV MCC periodiek met cross-sectional imaging te observeren om vroegtijdig recidieven/metastasen/progressie vast te kunnen stellen om daardoor een behandeling te kunnen initiëren of voorkomen dat een behandeling onnodig voorgezet wordt.

Stadium IV
In principe geen controle bij chirurgie (behoudens uitzonderlijk geval waarbij de behandeling uitsluitend chirurgie is geweest, dan schema zoals bij stadium III).

Bij recidief schema opnieuw starten!

ZWANGERSCHAP, HORMONALE ANTICONCEPTIVA EN HORMONAL SUBSTITUTIEMIDDELEN

Uit richtlijnen
Er is geen literatuur over merkelcelcarcinoom tijdens zwangerschap. Gezien de gemiddeld hoge leeftijd waarop de tumor voorkomt, is de kans dat dit voorkomt extreem klein.
Indien de patiënt in de vruchtbare leeftijd zit en behandeld wordt met chemotherapie/immunotherapie, zullen adequate anticonceptiva worden aangeraden.

Literatuur

1. Lebbe C, Becker JC, Grob JJ, et al: Diagnosis and treatment of Merkel Cell Carcinoma. European consensus-based interdisciplinary guideline. Eur J Cancer 51:2396-403, 2015
2. Bichakjian CK, Olencki T, Aasi SZ, et al: Merkel Cell Carcinoma, Version 1.2018, NCCN Clinical Practice Guidelines in Oncology. J Natl Compr Canc Netw 16:742-774, 2018
3. Becker JC, Eigentler T, Frerich B, et al: S2k guidelines for Merkel cell carcinoma (MCC, neuroendocrine carcinoma of the skin) - update 2018. J Dtsch Dermatol Ges 17:562-576, 2019
4. Uitentuis SE, Louwman MWJ, van Akkooi ACJ, et al: Treatment and survival of Merkel cell carcinoma since 1993: A population-based cohort study in The Netherlands. J Am Acad Dermatol 81:977-983, 2019
5. Coggshall K, Tello TL, North JP, et al: Merkel cell carcinoma: An update and review: Pathogenesis, diagnosis, and staging. J Am Acad Dermatol 78:433-442, 2018
6. Heath M, Jaimes N, Lemos B, et al: Clinical characteristics of Merkel cell carcinoma at diagnosis in 195 patients: the AEIOU features. J Am Acad Dermatol 58:375-81, 2008
7. van Veenendaal LM, van Akkooi ACJ, Verhoef C, et al: Merkel cell carcinoma: Clinical outcome and prognostic factors in 351 patients. J Surg Oncol 117:1768-1775, 2018
8. Hruby G, Guminski A, Thompson JF: Management of Regional Lymph Nodes in Patients with Merkel Cell Carcinoma Following a Positive Sentinel Node Biopsy: Less May be More, But is Either Enough? Ann Surg Oncol 26:315-317, 2019
9. Jouary T, Leyral C, Dreno B, et al: Adjuvant prophylactic regional radiotherapy versus observation in stage I Merkel cell carcinoma: a multicentric prospective randomized study. Ann Oncol 23:1074-80, 2012
10. van Veenendaal LM, Madu MF, Tesselaar MET, et al: Efficacy of isolated limb perfusion (ILP) in patients with Merkel cell carcinoma (MCC): A multicenter experience. Eur J Surg Oncol 43:2157-2162, 2017
11. Klop WM, Veenstra HJ, Vermeeren L, et al: Assessment of lymphatic drainage patterns and implications for the extent of neck dissection in head and neck melanoma patients. J Surg Oncol 103:756-60, 2011
12. Iyer JG, Blom A, Doumani R, et al: Response rates and durability of chemotherapy among 62 patients with metastatic Merkel cell carcinoma. Cancer Med 5:2294-301, 2016
13. Kaufman HL, Russell J, Hamid O, et al: Avelumab in patients with chemotherapy-refractory metastatic Merkel cell carcinoma: a multicentre, single-group, open-label, phase 2 trial. Lancet Oncol 17:1374-1385, 2016
14. Kaufman HL, Russell JS, Hamid O, et al: Updated efficacy of avelumab in patients with previously treated metastatic Merkel cell carcinoma after >/=1 year of follow-up: JAVELIN Merkel 200, a phase 2 clinical trial. J Immunother Cancer 6:7, 2018
15. D'Angelo SP, Russell J, Lebbe C, et al: Efficacy and Safety of First-line Avelumab Treatment in Patients With Stage IV Metastatic Merkel Cell Carcinoma: A Preplanned Interim Analysis of a Clinical Trial. JAMA Oncol 4:e180077, 2018
16. Levy S, Aarts MJB, Eskens F, et al: Avelumab for advanced Merkel cell carcinoma in the Netherlands: a real-world cohort. J Immunother Cancer 8, 2020
17. van Veenendaal LM, Bertolli E, Korse CM, et al: The Clinical Utility of Neuron-Specific Enolase (NSE) Serum Levels as a Biomarker for Merkel Cell Carcinoma (MCC). Ann Surg Oncol 28:1019-1028, 2021